平成 30 年の時を経て：新潟県立津川病院における一人外科医を回想する

小林英司
慶應義塾大学医学部　臓器再生医学寄附講座

はじめに

30 年間続いた平成の年号が今終わろうとしている。著者は、昭和 57 年に自治医科大学を卒業して、外科医を志、地元新潟大学医学部外科学教室の門戸をたたいた。卒業の直前に父の死を見て、医師として積極的に自分の技術が生かせる外科医になりたいと自分の方針を決めていた。その後の 9 年間は自治医科大学の契約となる義務期間ではあったが、臨床医として育ててもらった期間でもあった。9 年の義務終了後、新潟の地を離れ、また専門も一般外科から臓器移植という特殊な道を歩み始めたが、新潟で経験した手術症例スライドは、自分自身の教科書となっていた。ここで紹介する手術症例は、平成 2 年度の新潟県立津川病院（1）の外科で経験したものである。同外科は、新潟大学医学部第一外科の派遣病院で常勤外科医 1 名の体制で地域医療を担い続けている。地域にはその医療機関が抱える特有な症例を経験し、まとめられるものはその都度まとめてきた（2-6）。この 30 年間に地域病院における外科医の体制も大きく変わったが、手術を必要とする疾患の対象はそれほど大きな変化はないと思われる。新しい時代の外科医として地域医療に貢献する気概のある若手外科医の参考になればと思い、保有するデータの匿名性をもってここにまとめた。

経験症例のまとめ

胃がん手術症例は、その地域病院が抱える胃がん 2 次検診患者数に依存するが、同病院で働く消化器内科医との連携の成果ともいえる。表 1 と表 2 に平成 2 年度の胃がん手術症例をまとめた。

表1 新潟県立津川病院外科における胃亜全摘症例

No.	年齢	性別	手術	合併症
1.	60	女	亜全摘	なし
2.	63	男	亜全摘	吻合部狭窄(保存治癒)
3.	39	女	亜全摘	麻痺性ｲﾚｳｽ(保存治癒)
4.	75	男	亜全摘	なし
5.	76	女	亜全摘	なし
6.	70	男	亜全摘	なし
7.	58	男	亜全摘	なし
8.	77	女	亜全摘	なし

（平成２年４月ー平成３年３月）

表2 新潟県立津川病院外科における胃全摘症例

No.	年齢	性別	手術	合併症
1.	84	女	単純全摘	なし
2.	71	男	膵温存全摘	鬱
3.	64	男	膵脾合併全摘	なし
4.	60	女	下部食道＋全摘	なし
5.	76	女	単純全摘	吻合部狭窄(保存治癒)
6.	67	女	単純全摘	なし
7.	64	男	膵温存全摘	なし
8.	74	男	膵温存全摘	なし

（平成２年４月ー平成３年３月）

合計 16 例（男:女＝4：1、平均年齢±SD＝64.8±4.8)。筆者は、卒後 9 年目に当たり、当時は「胃がん取り扱い基準」という学会ガイドラインに従いリンパ節廓清をすることが必須であった。すでに経験を積んだ亜全摘手術においても丁寧に症例を通じて学ぶことができた（図 1-3)。

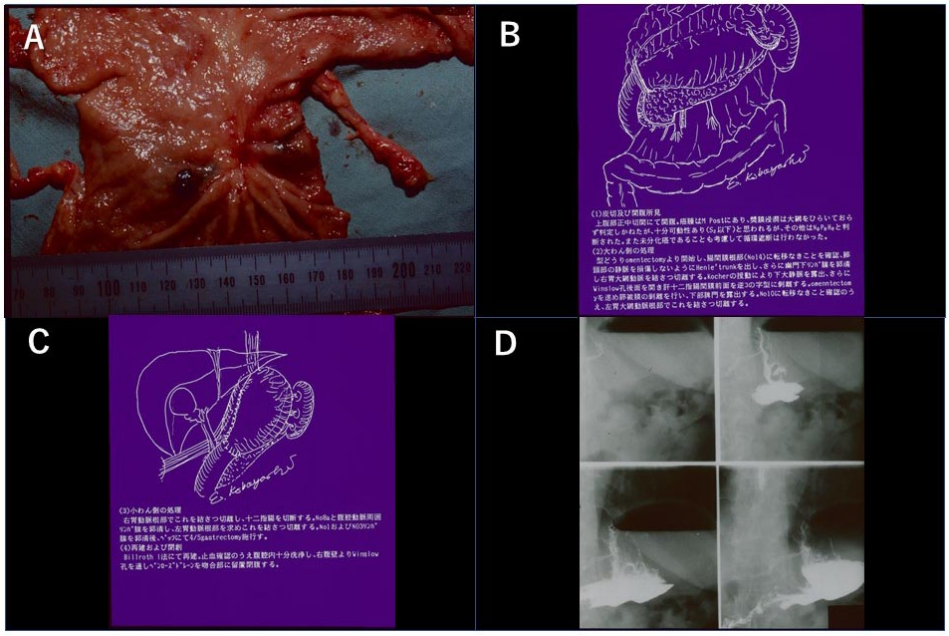

A：亜全摘症例 No.1（60 歳、女）　　B と C：手術記載　　D:術後造影

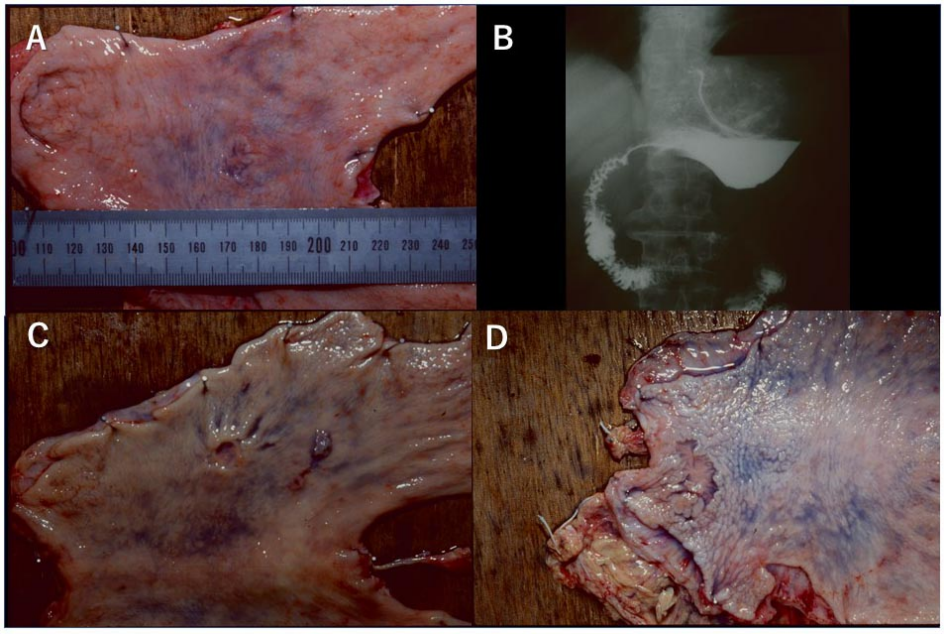

A：亜全摘症例 No.2（63 歳、男）　　B：No.2 症例の吻合部狭窄時の Xp
C：亜全摘症例 No.3（39 歳、男）　　D：亜全摘症例 No.4（75 歳、男）

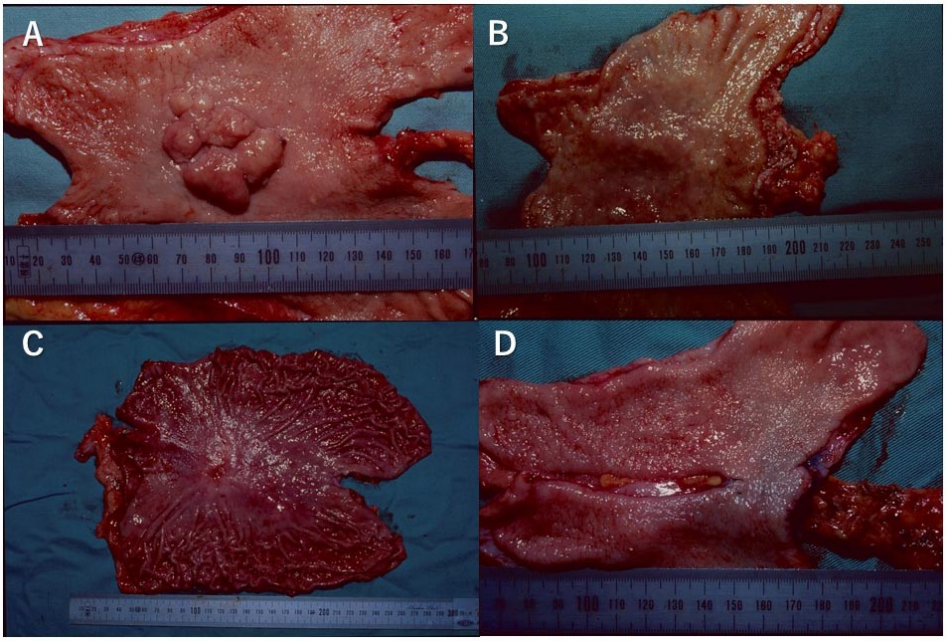

A：亜全摘症例 No.5（76 歳、女）　　B：亜全摘症例 No.6（70 歳、男）
C：亜全摘症例 No.7（58 歳、男）　　D：亜全摘症例 No.8（77 歳、女）

手術自体は、定期手術となれば医局からの応援を得られるが、術後管理は外科医一人体制の場合、合併症への対応が極めて重要である。丁寧に患者を診ることが自分自身の臨床経験を磨くことにもなる。

事前の十分な診断があれば医局の応援を得ながら、比較的困難な症例にも望める。胃全摘症例も自分が術者としての経験を積んでいくことができた（図 4-8）。

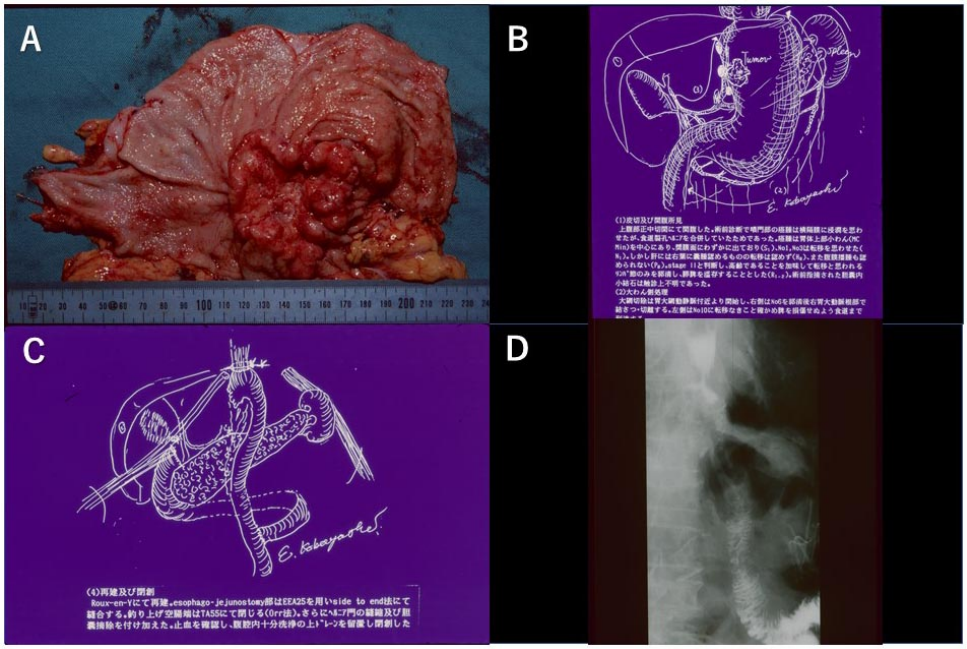

A：全摘症例 No.1（84 歳、女）　B と C：手術記載　　D：術後造影

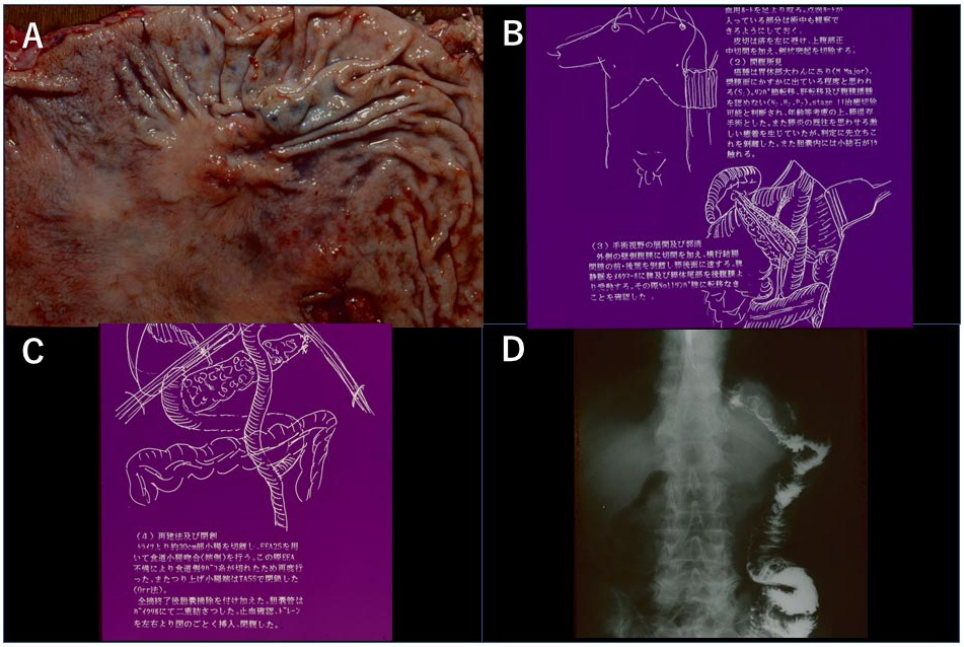

A：全摘症例 No.2（71 歳、男）　B と C：手術記載　　D：術後造影

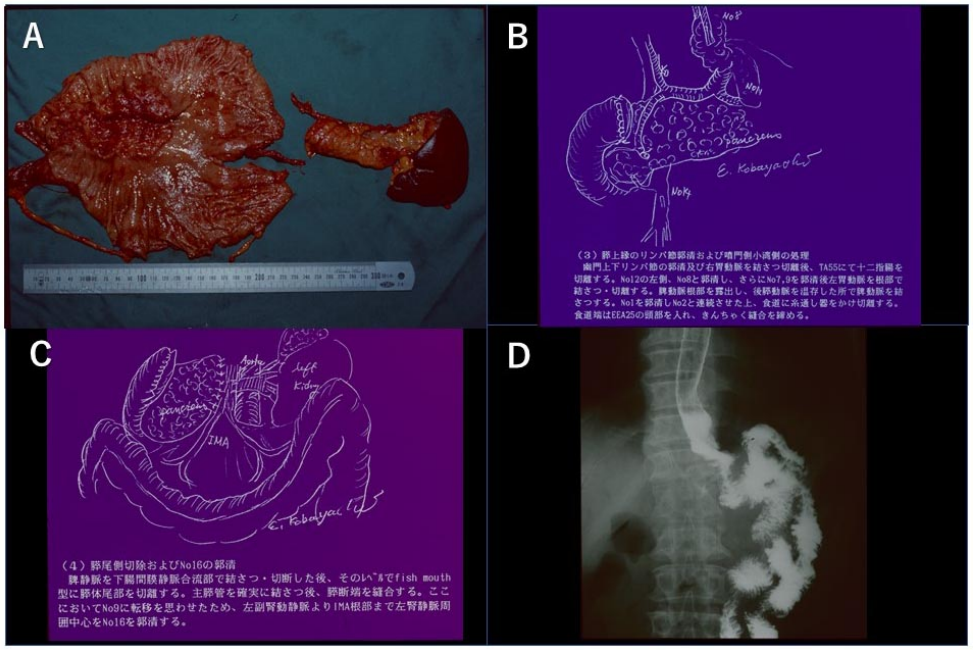

A：全摘症例 No.3（64 歳、男）　B と C：手術記載　　D：術後造影

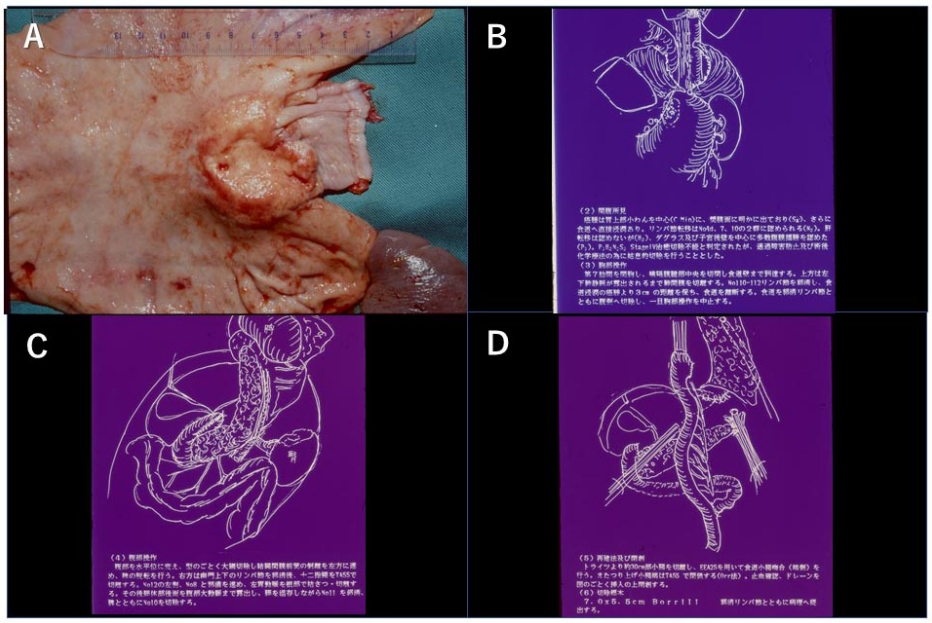

A：全摘症例 No.4（60 歳、女）　B、C、D：手術記載

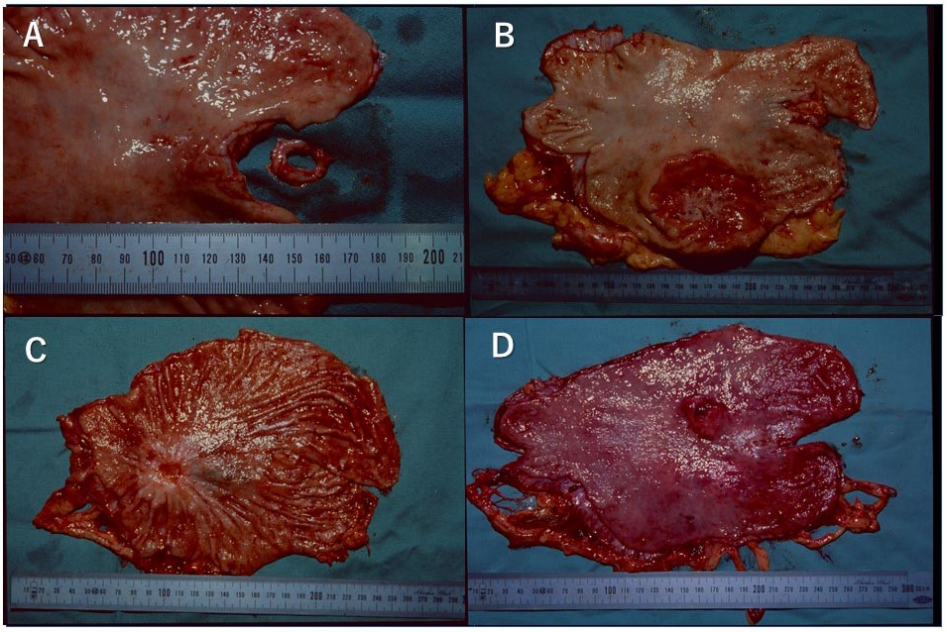

A：全摘症例 No.5（76 歳、女）　B：全摘症例 No.6（67 歳、女）

C：全摘症例 No.7（64 歳、男）　D：全摘症例 No.8（74 歳、男）

また表 2 の全摘症例には含めていないが、**早期がん合併胃リポーマ症例**（79 歳、女）の胃全摘も経験した（図 9，10）。

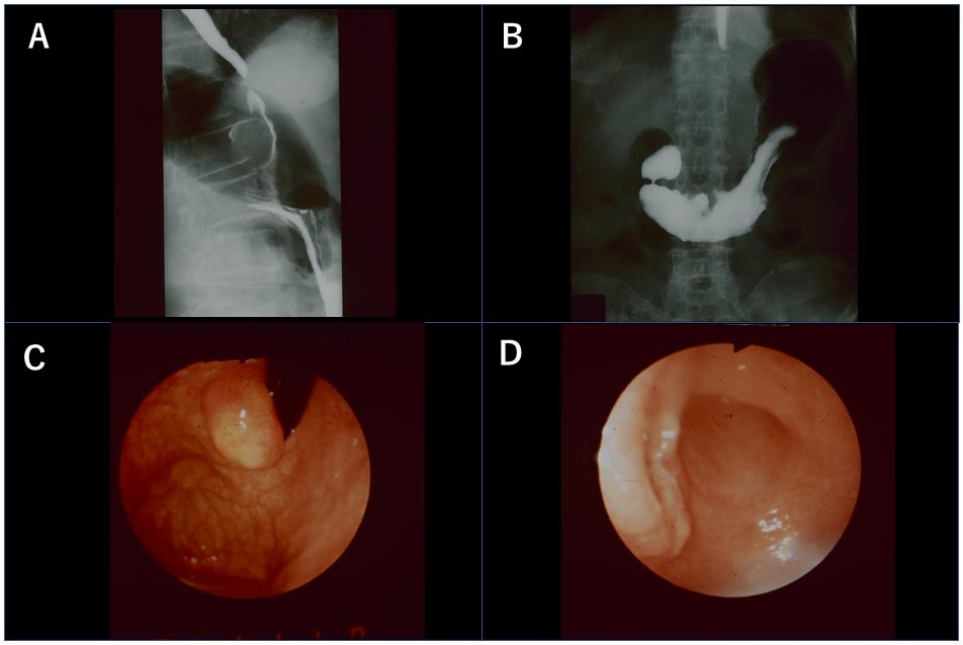

A と B：バリウム造影　　C と D：内視鏡写真

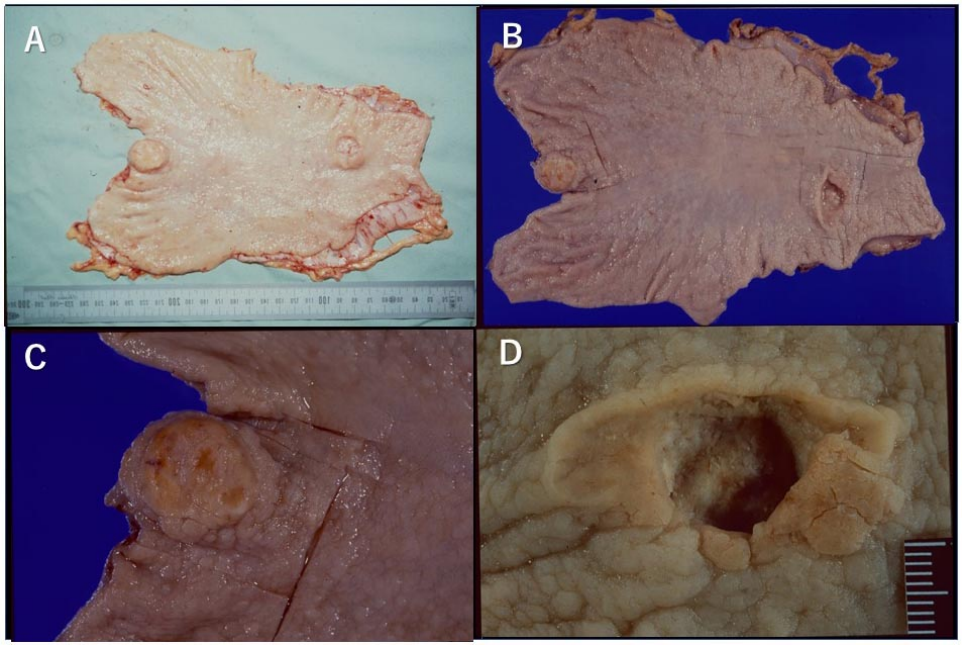

A：手術標本　B：固定標本　C：リポーマ部分　D：潰瘍周辺の早期がん部分

大腸がん症例は、5 例（男:女＝3：2、平均年齢±SD＝82.2±8.7）で全例進行がんであった（図 11A-E)。

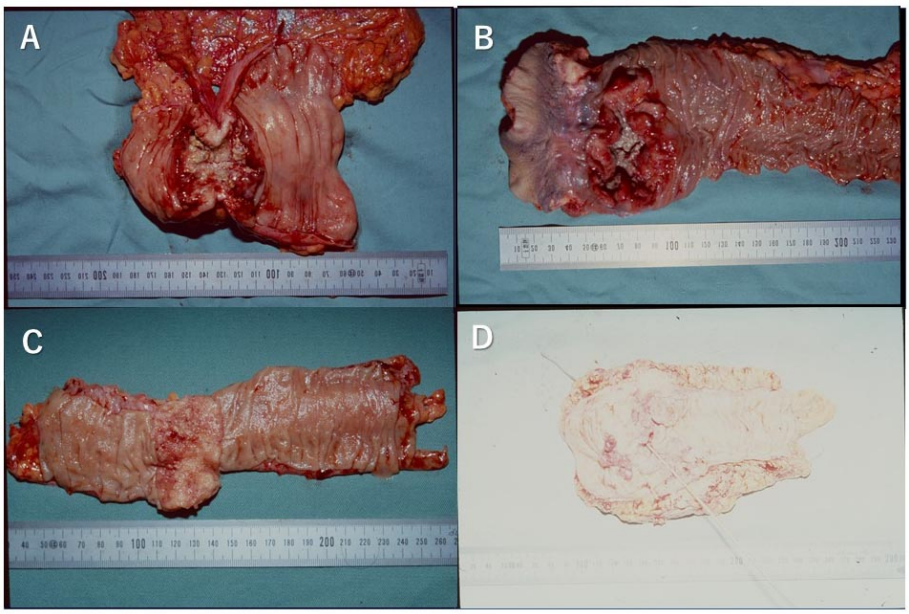

A：77 歳、女　B：77 歳、男　C：73 歳、男　D：87 歳、女　E：97 歳、男

中には 97 歳の高齢患者もいたが、患者とその家族の理解の上、イレウス状態を回避した。さらにイレウス症状で手術した稀な**小腸腫瘍症例**も経験した（図 11F)。イレウス状態では壊疽性胆嚢炎症例（67 歳、女）などもあった。

一方、**絞扼性イレウス症例**は、手術への判断が最も重要であることは言うまでもない。手術に踏み切った例は 5 例（男:女＝4：1、平均年齢±SD＝64.8±4.8）であった（図 12, 13)。開腹して、癒着剥離だけですんだものは 1 例で他の 4 例は壊死腸管切除となった。

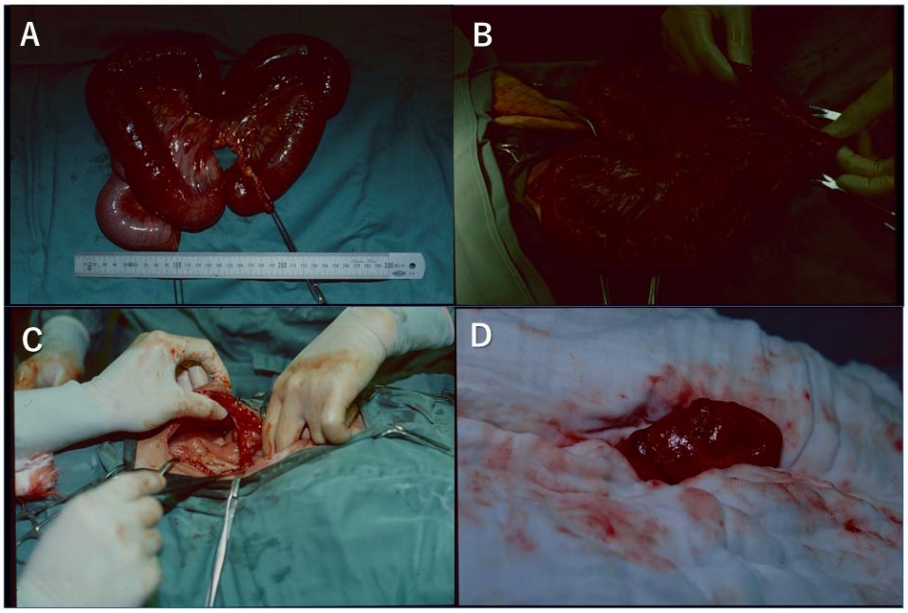

A：61 歳、男　　B：71 歳、男　　C：65 歳、男　　D：58 歳、男

術前十分な術前画像診断があった症例（69 歳、女）もあった（図 13）が、夜間緊急入院で手術に踏み切った症例もあった。

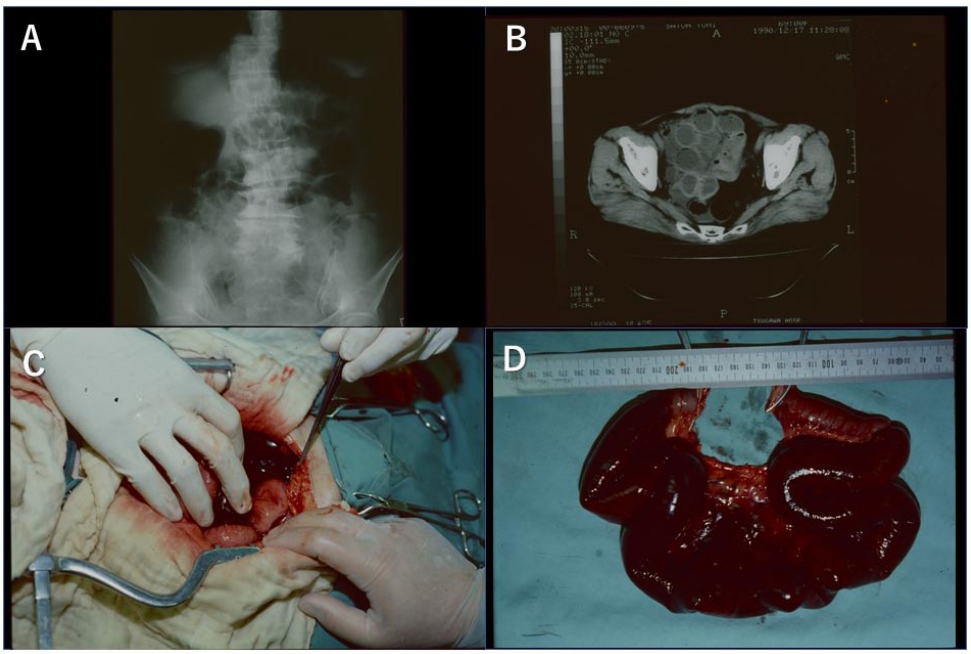

A：立位単純 Xp　　B：CT　　C：術中写真　　D：切除小腸

さらに開腹手術歴がなくイレウス症状を繰り返す**虚血性腸疾患**も開腹の判断が極めて重要である。再発性のイレウスで年末に緊急手術を行った虚血性小腸炎の症例（53 歳、女性）を経験した（図 14、15）。

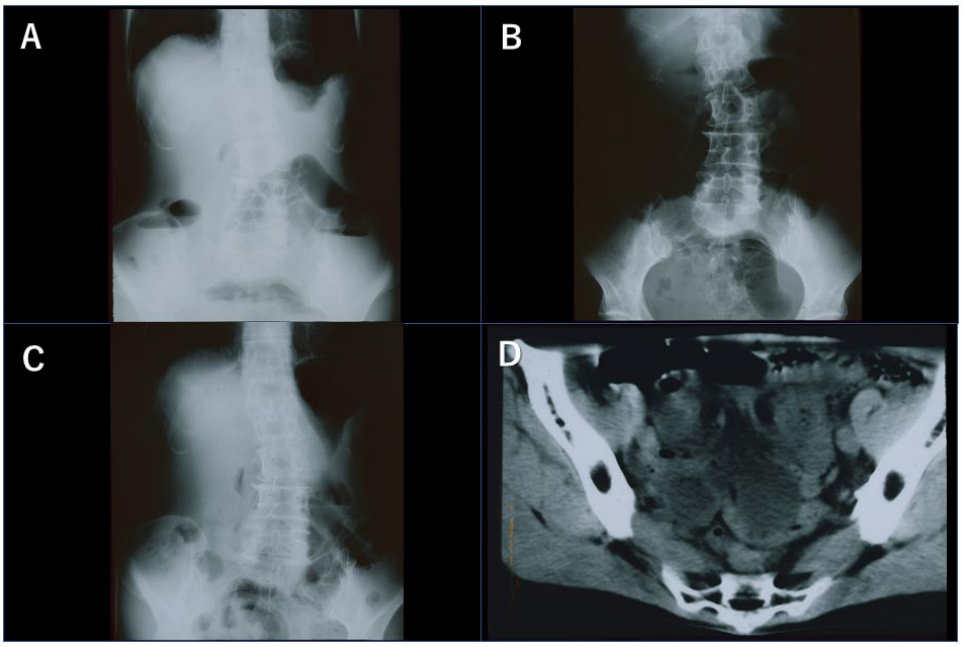

A：保存治療した際の Xp（立位）　B：同時期の Xp（仰臥位）
C：手術前の Xp（立位）　C：同時期の CT

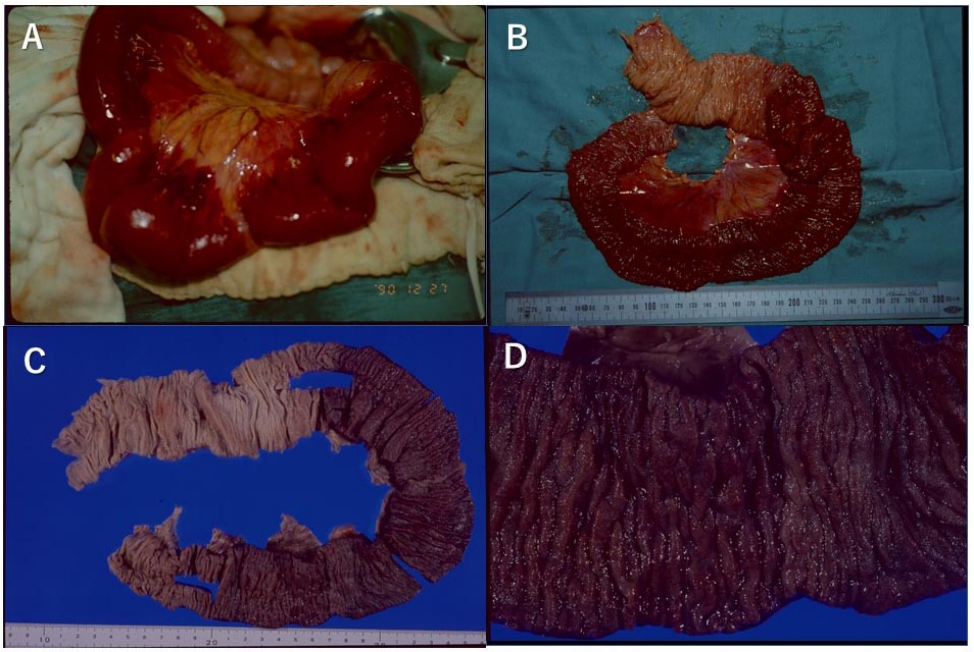

A：術中所見　　B：切除標本　　C：固定標本　　D：粘膜面の拡大

急性虫垂炎症例は、外科医の永遠のテーマであろう。今日では全身麻酔下での腹腔鏡下手術で対応するが、当時は外科医が腰椎麻酔下外科医一人で行うことが多かった。経験症例は 16 症例（男:女＝8：8、平均年齢±SD＝67.4±10.3）であった（図 16-19）。手術は常勤外科医が一人で緊急で対応することが多く、入院して抗菌薬による保存治療より早期に手術対応した症例が多かったと考えている。

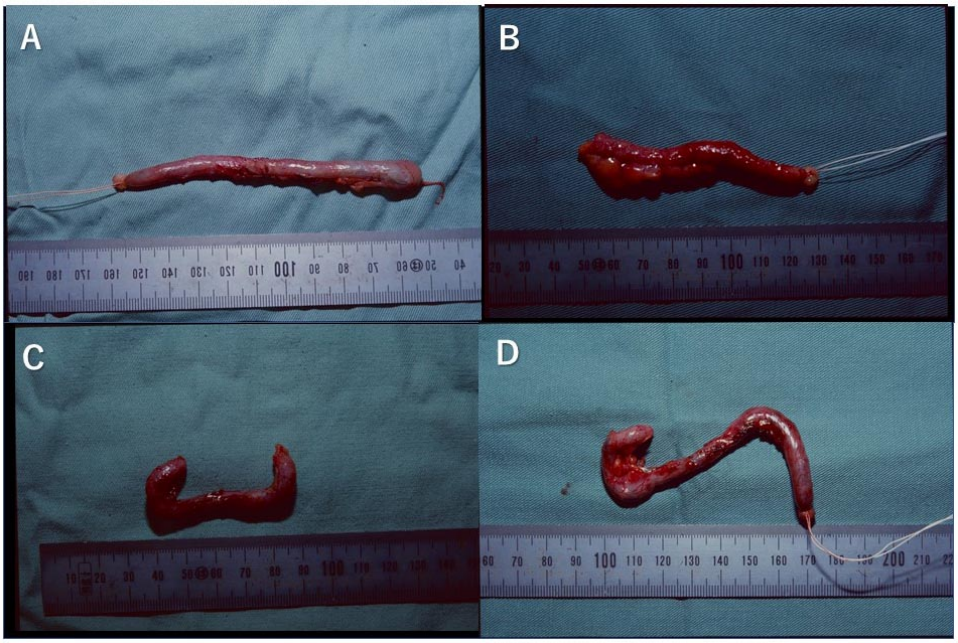

A：24 歳、女　　B：23 歳、女　　C：17 歳、男　　D：10 歳、男

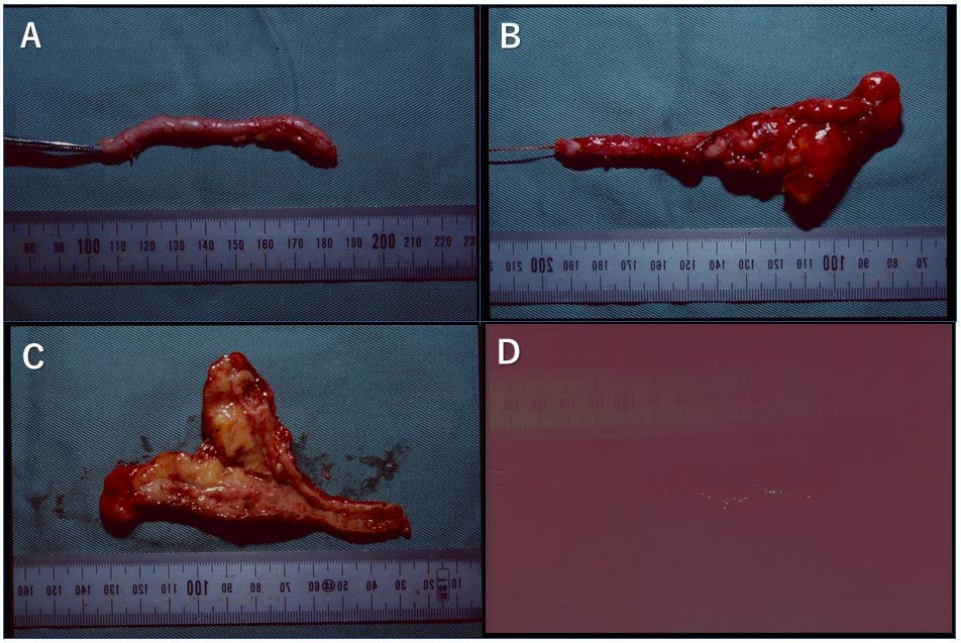

A：12 歲、男　　B：40 歲、女　　C：51 歲、女　　D：16 歲、男

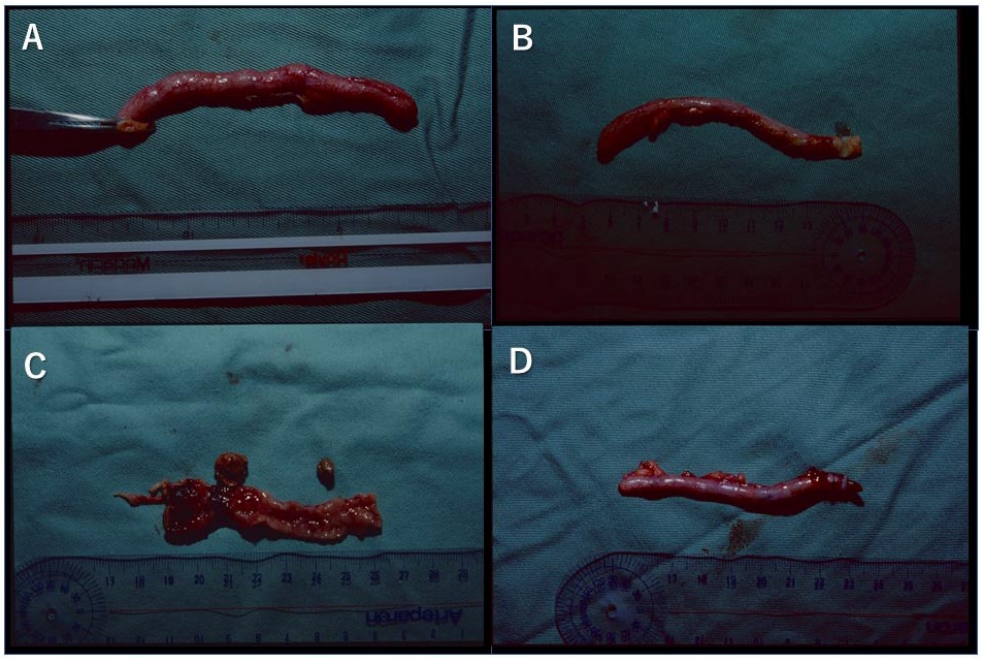

A：14 歲、女　　B：13 歲、女　　C：11 歲、男　　D：17 歲、女

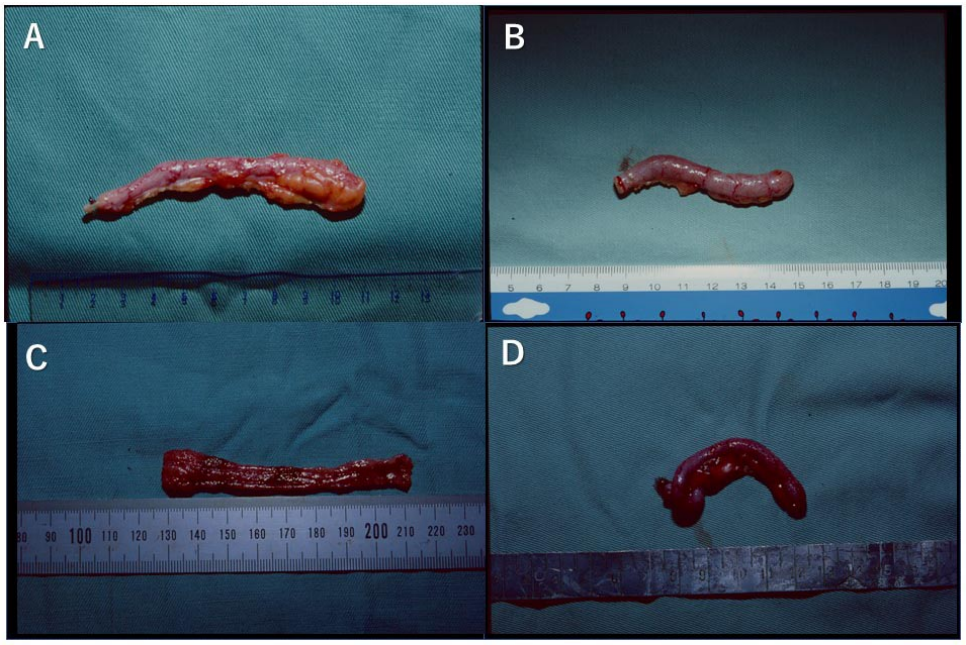

A：13 歳、女　　B：15 歳、女　　C：14 歳、男　　D：20 歳、女

その他、糖尿病を合併して重篤な腹膜炎を起こした**閉鎖孔ヘルニア症例**（5）まれな**乳腺悪性リンパ腫**（6）などを経験したが、新潟大学医学部病理学教室の先生方に指導を仰いで症例報告した。

終わりに

30 年の間に外科手術は、開腹手術から鏡視下手術へと変化した。経験した症例のほとんどは、現在では鏡視下手術やロボット手術で対応できるであろう。しかし、自らの手で患者の病の根源を取り除く外科医の用手による醍醐味は、その後の肝移植技術などに大きく生かされたと思っています。また外科の技術は変わってきたが、患者に対する思いは変わることのない外科医の心であろう（7）。

謝辞

地域病院においては内科外科また婦人科や小児科等の枠を超え働く医師の連携と協力が医療の質を上げることはいつの時代もそうであろう。病院は、常勤内科医師 3 人態勢で地域医療に貢献していたが、内科医長であった後藤俊夫先生（自治医科大学 4 期卒、現、ごとう内科消化器科クリニック　院長）には、多くの消化器系症例を紹介していただいた。また手術標本の病理診断は、新潟大学医学部第二病理に診断していただく体制であったが、早期がん合併胃リポーマの病理診断は、福田剛明先生に、虚血性小腸炎の診断には、高木美樹先生にお世話になった。ここにあらためて感謝申し上げる。また、本稿を推敲いただいた現津川病院　院長　原勝人先生に感謝申し上げる。

文献

１． 新潟県立津川病院　tsugawa-hospital.sakura.ne.jp

２． 小林英司:中心静脈ｶﾃｰﾃﾙ挿入部の処理法-I. 新しいTransplant Dressingの臨床的検討. 診断と新薬 28(3): 541-546, 1991.

３． 小林英司、藤巻尚、瀬賀弘行、後藤俊夫、阿部昌洋、石川巌、渡部信:当院におけるハチ刺症の検討. 新潟県立病院 医学会誌 39:1-4, 1991

４． 小林英司、林三樹夫、渡部信:虫垂結石を自然排石したと思われる急性虫垂炎の一例. 消化器科 13(5): 593-596, 1990.

５． 小林英司、藤巻尚、瀬賀弘行、後藤俊夫、阿部昌洋、太田一寿、親松学、石川巌: 重症腹膜炎を生じた閉鎖孔ヘルニアの１治験例. 手術 45(8): 1199-1201, 1991

６． 小林英司、佐藤信昭、島影尚弘、谷川俊貴、江村巌、本間慶一:乳房の発赤を呈した乳腺悪性ﾘﾝﾊﾟ腫の１例. 臨床外科 43(3): 365-368, 1991.

７． 小林英司：プラタナス　変わる技と変わらぬ心　日本医事新報　4621:3 2012（総説）